Wybrane objawy z przewodu pokarmowego diagnostyka różnicowa

Marek Ruszczyński

Kasia Wojtyniak

Radosław Dryll

BÓLE BRZUCHA

Ból brzucha - problem?

- ?
- ?
- ?
- ?

Elementy badania

oglądanie

osłuchiwanie

opukiwanie

badanie palpacyjne

Pola topograficzne

1) prawe podżebrze
2) nadbrzusze środkowe
3) lewe podżebrze
4) okolica boczna prawa
5) okolica pępka
6) okolica boczna lewa
7) prawy dół biodrowy
8) okolica nadłonowa
9) lewy dół biodrowy

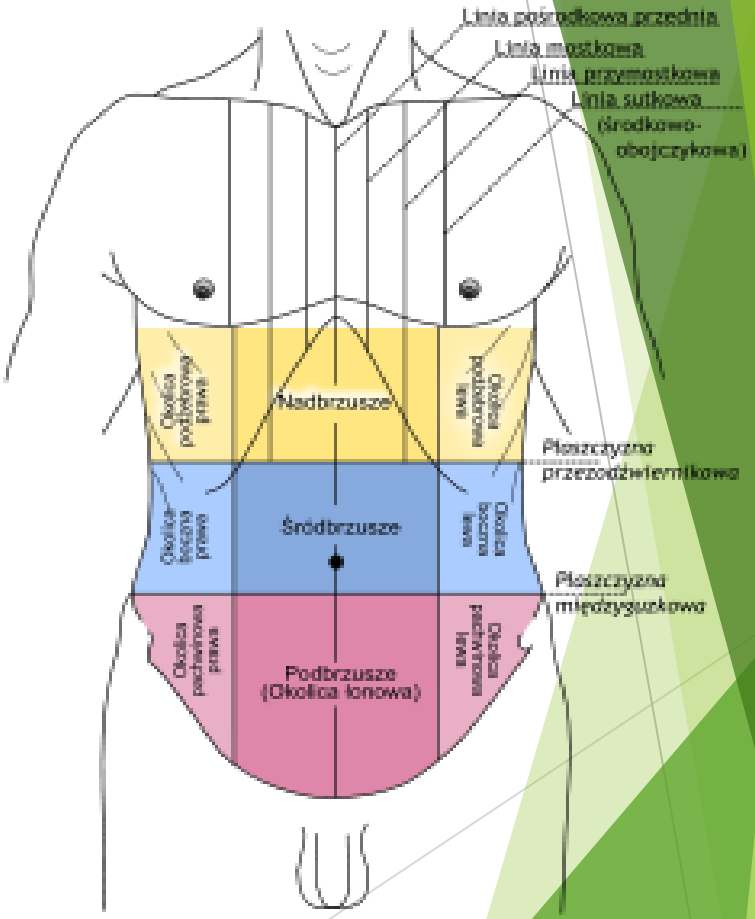

Kwadranty

Pozycja dziecka w czasie badania

leżące na wznak, nogi lekko ugięte w stawach kolanowych i biodrowych

u niemowląt niespokojnych, można badać brzuch układając na kolanach matki

ciepłe ręce, dobre oświetlenie

Ból brzucha

jeden z najczęstszych powodów zgłaszania się do lekarza

odczucie subiektywne

należy postrzegać ogólnoustrojowo

Cechy bólu

okoliczności powstania i czas trwania

lokalizacja

promieniowanie

charakter

natężenie

objawy towarzyszące

czynniki nasilające i łagodzące

Ból brzucha

ostry

przewlekły

Ostry ból brzucha

silny

nagły

ostry

Pilny

Czyje zmartwienie?

Ostry ból brzucha

silny

nagły

ostry

Pilny

Chirurgia!

Ostry brzuch chirurgiczny

najczęściej wywołany zapaleniem otrzewnej

ból samoistny

bolesność uciskowa /tkliwość

objawy otrzewnowe

- obrona mięśniowa
- objaw Blumberga / Rowsinga/ Jaworskiego

zatrzymanie gazów i stolca

brak szmerów perystaltycznych

pacjenci unikają ruchów

Ostre bóle brzucha - objawy niepokojące

Gorączka, leukocytoza

Nudności i wymioty

Brak perystaltyki

Zatrzymanie stolca i gazów

Objawy otrzewnowe

Ostre bóle brzucha - objawy niepokojące

Fusowate wymioty, smoliste stolce

Objawy wstrząsu

Żółtaczka

Zagęszczenie krwi (↑ hematokrytu)

Nieodprowadzalna przepuklina

„Ostry brzuch” - przyczyny

Noworodki – bardzo rzadko!

Niedrożność Smółkowa

NEC

„Ostry brzuch” - przyczyny

Niemowlęta

- Uwięźnięcie przepukliny
- **Wgłobienie**
- Niedokonany zwrot jelit
- Zapalenie otrzewnej
- Zapalenie uchyłka Meckela
- Bakteryjne zapalenie jelit
- Odmiedniczkowe zapalenie nerek

„Ostry brzuch” - przyczyny

Dzieci starsze

- **Zapalenie wyrostka**
- **Zapalenie otrzewnej**
- Niedrożność mechaniczna
- Wgłobienie
- Uwięźnięcie przepukliny
- Zadzierzgnięcie
- **Zapalenie trzustki**

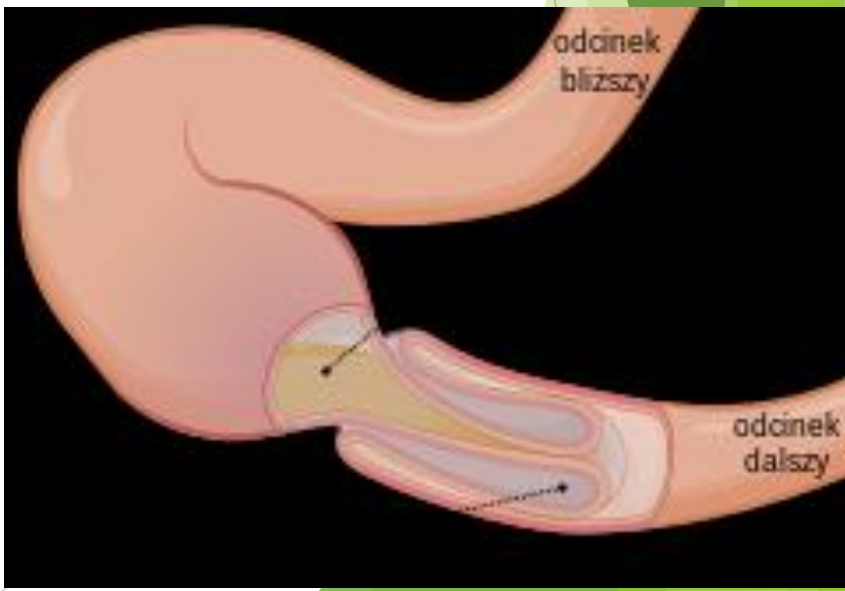

Bóle brzucha przewlekły – czerwone flagi

Przewlekły ból w prawym górnym lub prawym dolnym kwadrancie

Ból budzący dziecko ze snu

Zaburzenia połykania

Długotrwałe wymioty

Krwawienie z przewodu pokarmowego

Biegunka występująca w nocy

Dodatni wywiad rodzinny odnośnie do nieswoistych zapaleń jelit, celiakii lub choroby wrzodowej

Bóle brzucha – czerwone flagi

Bóle stawowe

Zmiany okołoodbytowe

Chudnięcie niezależne od woli/chudnięcie

Zwolnienie tempa wzrastania

Opóźnienie dojrzewania

Niewyjaśnione gorączki

WYMIOTY

1. Nudności
2. Wymioty
3. Regurgitacje
4. Ruminacje

a. Cofanie się treści pokarmowej z przełyku do gardła
b. Odczucie silnej potrzeby zwymiotowania
c. Gwałtowny wyrzut treści pokarmowej z żołądka
d. Cofanie się treści pokarmowej do jamy ustnej z jej ponownym połykaniem

Nudności	Odczucie silnej potrzeby zwymiotowania
Wymioty	Gwałtowny wyrzut treści pokarmowej z żołądka
Regurgitacje	Cofanie się treści pokarmowej z przełyku do gardła
Ruminacje	Cofanie się treści pokarmowej do jamy ustnej z jej ponownym połykaniem

Pytania

Dziecko z wymiotami – co pomyślicie?

Wywiad?

Zagrożenia?

Wywiad

Czy tylko przewód pokarmowy?

Wymioty 6 przyczyn:

Anatomia

Metabolika

Infekcje

OUN

Chirurgia

Wymioty - przyczyny organiczne

Wady anatomiczne przewodu pokarmowego

Atrezja przełyku, pylorostenoza

Zakażenia

ZUM, oddechowy, CUN, gastryczne, uogólnione

Choroby układu nerwowego

Choroby ze wzrostem ciśnienia śródczaszkowego

Wymioty przyczyny organiczne

Zaburzenia metaboliczne

- Kwasica metaboliczna
- Kwasicza organiczna
- Zaburzenia przemiany aminokwasów, hiperamonemia, zaburzenia przemiany cukrów

Ostra chirurgia

- Niedrożność przewodu pokarmowego
- Zapalenie wyrostka robaczkowego

Badanie przedmiotowe

Badanie przedmiotowe

Odwodnienie?

Stan ogólny?

Skóra – zmiany na skórze?

Inne?

- Zapach acetonu z ust, oddech Kussmaula?
- Brak przyrostu masy ciała?
- objaw oliwki?
- Inne?

KRWAWIENIE Z PRZEWODU POKARMOWEGO

Słowniczek

hematochesia stolce z domieszką żywoczerwonej krwi

rectorrhagia świeża krew wydobywająca się z odbytu, i/lub widoczna na papierze toaletowym po wydaleniu stolca

melena smoliste stolce

utajone krwawienie, zwykle o charakterze przewlekłym, którego objawy (np.: zmęczenie, bladość) są związane z rozwojem niedokrwistości z niedoboru żelaza.

Krwawienie z d.o.p.p

Czestsze niż z g.o.p.p ale zwykle łagodniejszy przebieg

0,3% pacjentów w SOR pediatrycznych (na 40000 pacjentów)*

Poniżej więzadła Treitza

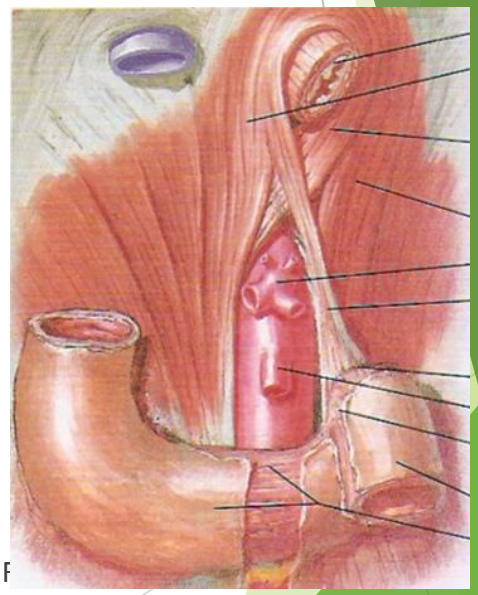

* Rectal bleeding in the pediatric emergency department.Teach SJ, F
1994;23(6):1252.

Główne przyczyny krwawienia z d.o.p.p. według przedziałów wiekowych

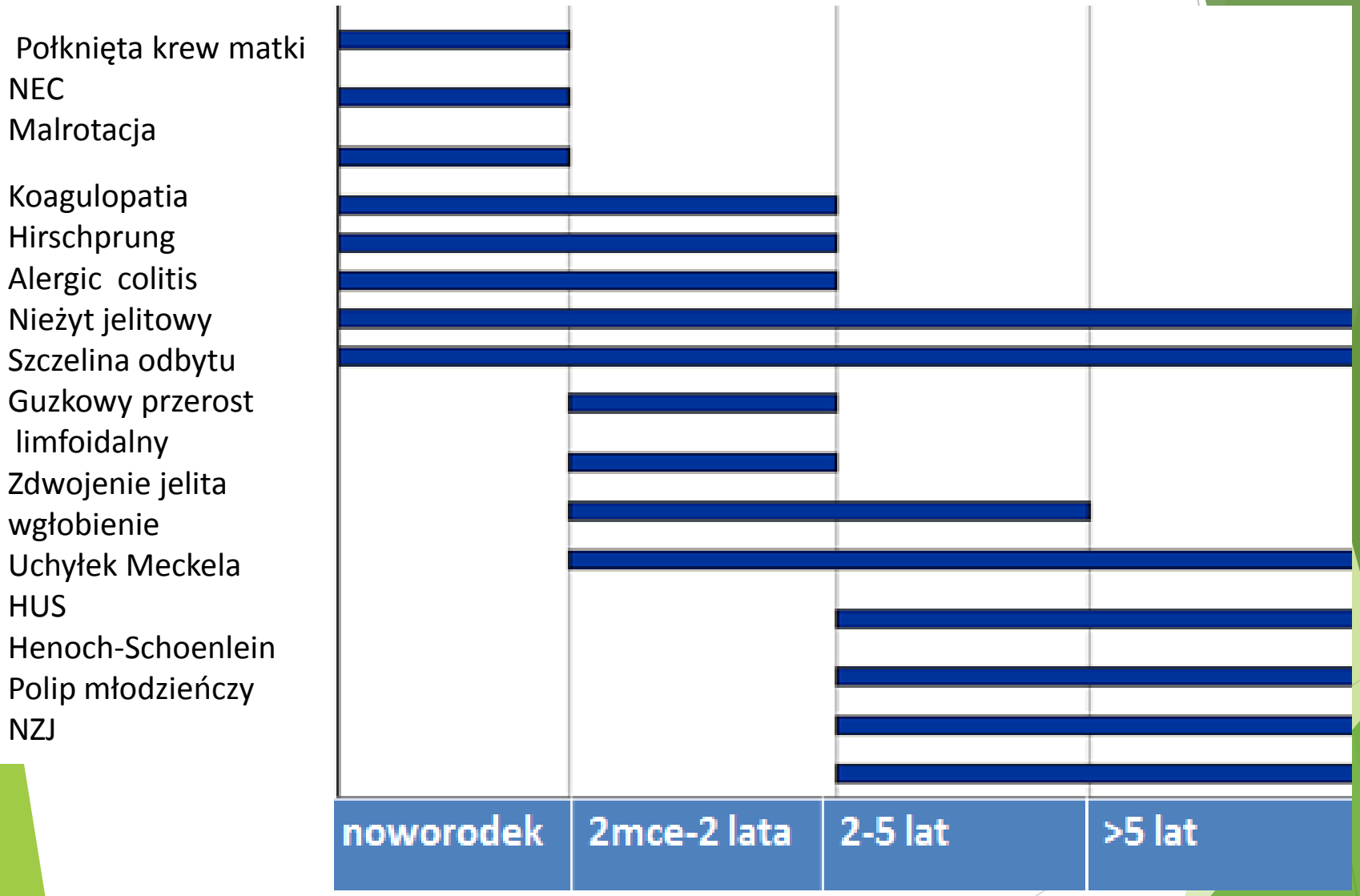

Podejście kliniczne

Czy pacjent stabilny?

Czy na pewno krew?

Czy na pewno z przewodu pokarmowego?

Duża czy mała ilość krwi?

Czy to pierwszy czy kolejny raz?

Czy pacjent stabilny

Tachykardia

Bladość

Tachypnoe

Opóźniony powrót włośniczkowy

Zaburzenie stanu świadomości

kwasica metaboliczna

Czy to na pewno krew?

Czerwony kolor podobny do krwi
Niektóre antybiotyki (np. cefidnir, rifampicyna)
Buraki
Barwiona żelatyna/niektóre napoje
Czerwona lukrecja
Czarny kolor podobny do smółki
sole bizmutu
Węgiel aktywowany
Czekolada
Czarne jagody
Niektóre suplementy żelaza
Fałszywie dodatnie testy na krew utajoną
czerwone surowe mięso
niektóre warzywa zawierające peroksydazy (chrzan, kalarepa, kalafrior, kantalupa)

Czy krew pochodzi z przewodu pokarmowego?

krwotok z nosa

zabiegi dentystyczne

krwawienie z dziąseł

krwawienie z układu rozrodczego

Postępowanie – ciężkie przypadki

leczenie wstrząsu, wypełnienie łożyska naczyniowego

przywrócenie zdolności transportu tlenowego krwi poprzez transfuzję

Identyfikacja źródła krwawienia i tamowanie

Na wynos:

- Krwawienie z d.o.p.p – najczęściej oddawanie jasnej krwi (hematochezja)
- Bardzo ważna bezpośrednia ocena stolca, (ew. potwierdzenie badaniami)
- **Badanie fizykalne !!! Oglądanie okolicy oraz badanie per rectum**
- **Diagnostyka – w odniesieniu do grup wiekowych, historii, objawów i badania fizykalnego**
- Badania dodatkowe u pacjentów z gorszym samopoczuciem, lub większym niż minimalne krwawienie

- Alergia na białka mleka krowiego –
  - bardzo częsta przyczyna niewielkich krwawień,
  - zwykle ustępuje do 12 mca
- Uchyłek Meckela –
  - zwykle bezobjawowy,
  - może powodowac krwawienia z dopp, o bardzo różnym nasileniu, najczęsciej do 2 r.ż
- Bezpośrednio zagrażające życiu:
  - skręt jelit,
  - Megacolon toxicum w przebiegu Hirschprunga,
  - wgłobienie,
  - NEC.

Krwawienie z g.o.p.p

Rzadziej niż z g.o.p.p

Częściej zagrożenie życia – hospitalizacja

Źródło powyżej więzadła Treitza

6–25% pacjentów leczonych na oddziałach intensywnej terapii (OIT).

Każde dziecko z objawami KGOPP powinno być hospitalizowane

Krwawienie z g.o.p.p

wymioty treścią krwistą (*haematemesis*)

lub treścią fusowatą (zhemolizowana krew) oraz

smoliste stolce (*melaena*).

Masywne KGOPP, zwłaszcza u noworodków i małych dzieci

- świeża krew lub jej skrzepy mogą być również wydalane przez odbyt (*haematochesia*)

Noworodki

Choroba krwotoczna noworodków

wrzód żołądka (*stress ulcer)*

zapalenie błony śluzowej przełyku, żołądka lub dwunastnicy (*stress gastritis*)

- zaburzenia krzepnięcia – koagulopatie wrodzone i nabyte
  - (np. jako następstwo uogólnionej infekcji, sepsy, działania leków

- zapalenie jelit
  - na przykład bakteryjne, na tle alergicznym, w wyniku nietolerancji mleka krowiego (wymioty krwią pojawiają się z chwilą wprowadzenia tego pokarmu)

Noworodki

uraz

zespół Mallory'ego i Weissa

zdwojenie żołądka lub dwunastnicy

malformacje naczyniowe w przewodzie pokarmowym,

zwłaszcza w żołądku i dwunastnicy.

1mc – 3 lata

Wrzód trawienny

zapalenie błony śluzowej żołądka lub dwunastnicy

urazy: pourazowe krwawienie z nosa, połknięte ciała obce, urazy jatrogenne;

zespół Mallory'ego i Weissa

zdwojenia przewodu pokarmowego, w tym przełyku, żołądka lub dwunastnicy;

koagulopatie nabyte bądź wrodzone

>3 rż

żylaki przełyku (w wyniku nadciśnienia w układzie żyły wrotnej)

zapalenie błony śluzowej przełyku

zapalenie błony śluzowej żołądka bądź dwunastnicy

urazy: pourazowe krwawienie z nosa, połknięte ciała obce, urazy jatrogenne

wrzód trawienny żołądka lub dwunastnicy

wrzód żołądka lub dwunastnicy

(np. po oparzeniu, pourazowy, w przebiegu nowotworów)

zespół Mallory'ego i Weissa

koagulopatie nabyte lub wrodzone (jw.)

malformacje naczyniowe żołądka czy przełyku

Piśmiennictwo

Uptodate.com

Kawalec W, Milanowski A„Diagnostyka różnicowa najczęstszych objawów w praktyce pediatrycznej”, 2003

Piaseczna-Piotrowska A, "Krawienia do dolnego odcinka przewodu pokarmowego", Med Prakt, 2013

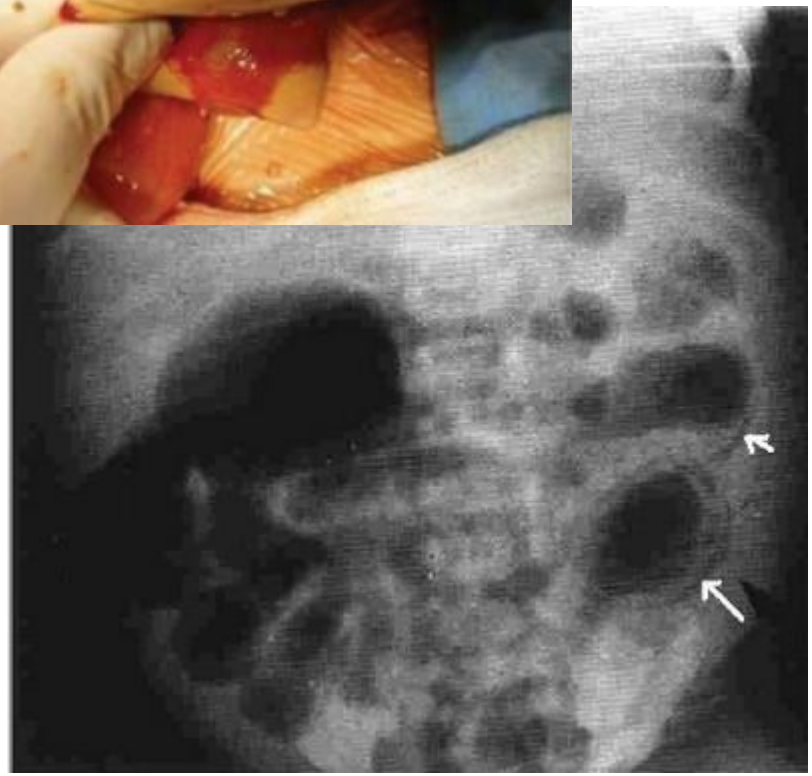

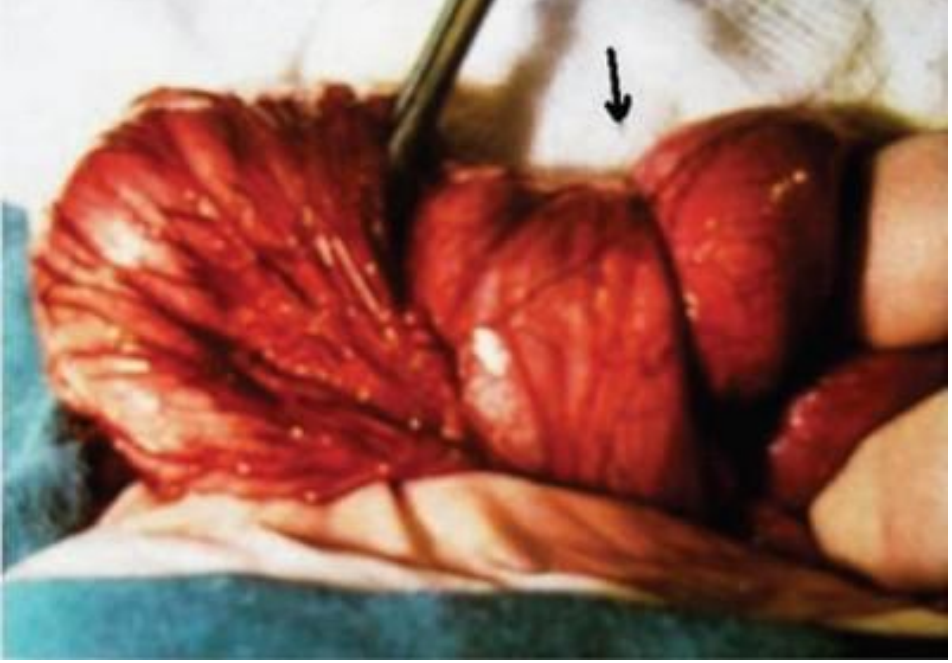

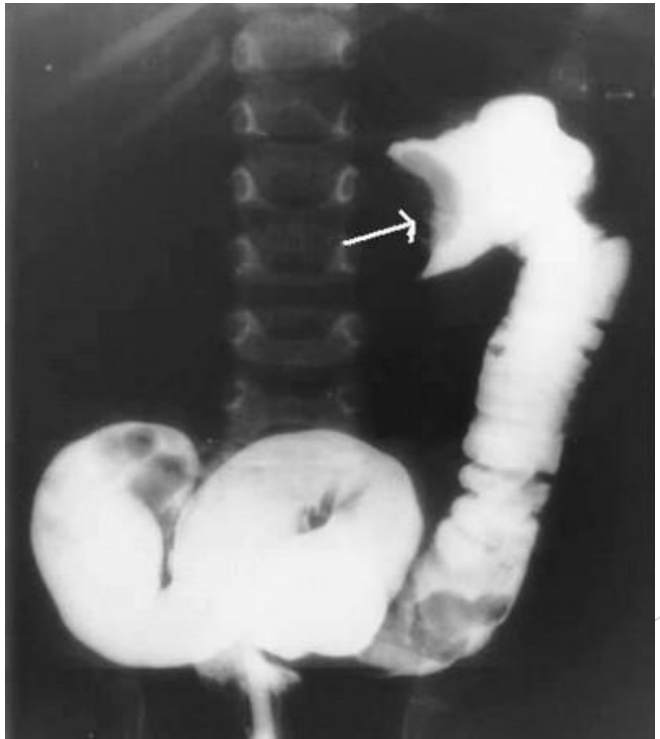

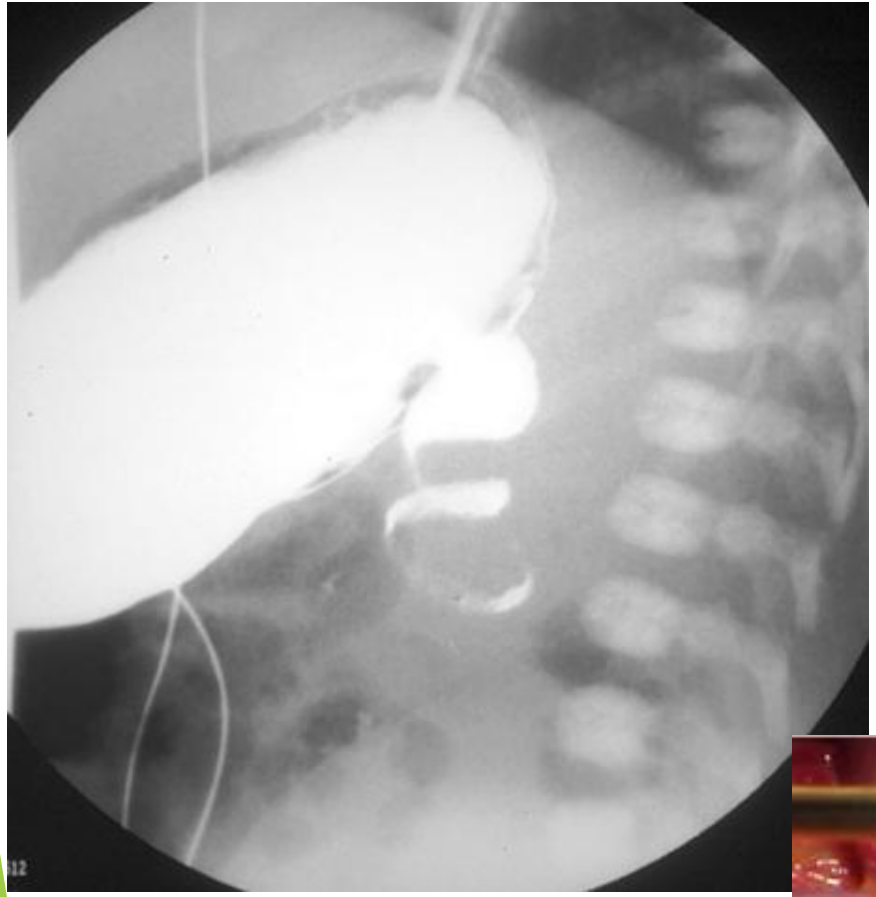

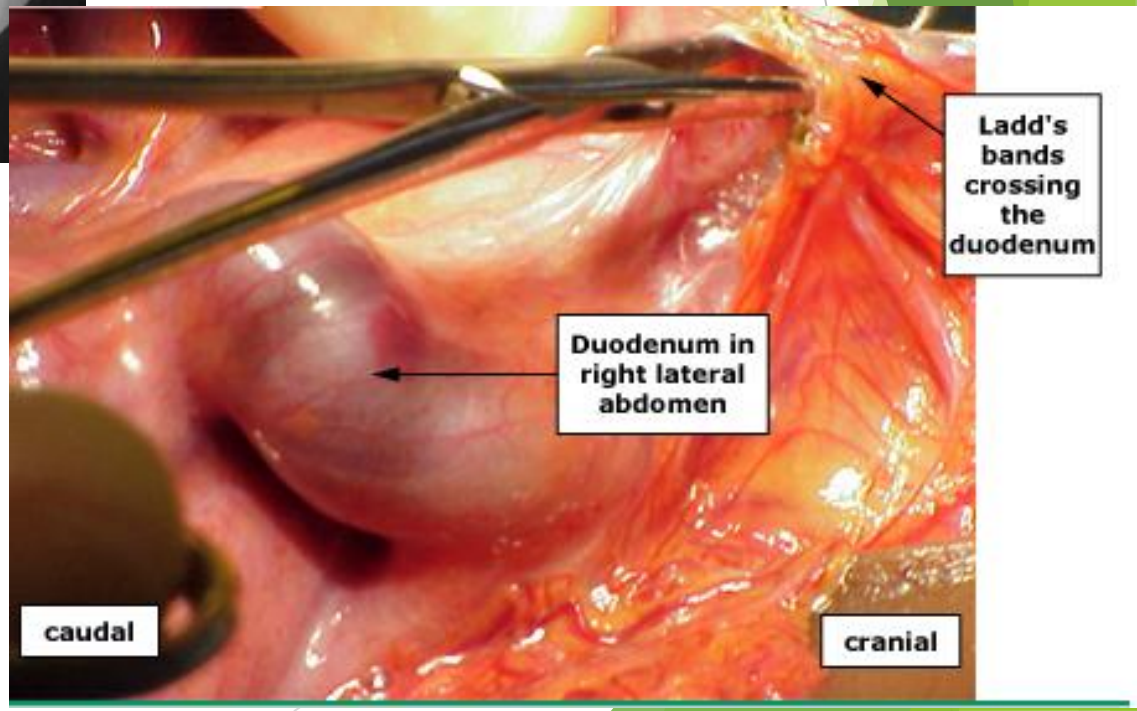
Ladd's bands crossing the duodenum
Duodenum in right lateral abdomen
caudal
cranial

.ow occurred (DD